DIE ZUNGENSTRUMA

GLEICHZEITIG EIN CASUISTISCHER BEITRAG ZUM POSTOPERATIVEN MYXOEDEM UND ZUR FRAGE DER TETANIA PARATHYREOPRIVA

INAUGURAL-DISSERTATION

ZUR

ERLANGUNG DER DOKTORWÜRDE

DER

HOHEN MEDIZINISCHEN FAKULTÄT

DER

Kgl. CHRISTIAN-ALBRECHTS-UNIVERSITÄT ZU KIEL

VORGELEGT VON

RICHARD ASCH

APPROB. ARZT

LEIPZIG

VERLAG VON F. C. W. VOGEL

1913

DIE ZUNGENSTRUMA

GLEICHZEITIG EIN CASUISTISCHER BEITRAG ZUM POSTOPERATIVEN MYXOEDEM UND ZUR FRAGE DER TETANIA PARATHYREOPRIVA

INAUGURAL-DISSERTATION

ZUR

ERLANGUNG DER DOKTORWÜRDE

DER

HOHEN MEDIZINISCHEN FAKULTÄT

DER

Kgl. CHRISTIAN-ALBRECHTS-UNIVERSITÄT ZU KIEL

VORGELEGT VON

RICHARD ASCH

APPROB. ARZT

LEIPZIG

VERLAG VON F. C. W. VOGEL

1913

Nr. 33. Rektoratsjahr 1913/14. Referent: Anschütz.

Zum Druck genehmigt Anschütz, z. Z. Dekan.

MEINEN LIEBEN ELTERN

GEWIDMET

Digitized by the Internet Archive
in 2026

https://archive.org/details/IA40153320_0061

Der Kropf am Zungengrunde, die „Zungenstruma", ist ein ziemlich selten beschriebenes Krankheitsbild. Bis 1909 wurden etwa 50 Fälle von Zungenstrumen zusammengestellt, während von uns nunmehr 95 Fälle in der gesamten Literatur gefunden werden konnten.

Diese relativ geringe Kasuistik rechtfertigt schon allein die Mitteilung des in der Kieler Chirurgischen Klinik beobachteten und operierten Falles, der aber außerdem noch durch die recht interessanten Besonderheiten in seinem postoperativen Verlauf und dem anatomischen Befund beachtenswert ist. Der vorliegende Fall ist nämlich die einzige Zungenstruma, an deren Exstirpation sich eine Tetanie anschloß. Schon hierin liegt das allgemeine medizinische Interesse des beobachteten Krankheitsbildes; weist doch noch Biedl jüngst darauf hin, daß nach Zungenstrumaexstirpationen niemals Tetanie beobachtet wurde, und will er hierin eine Stütze der herrschenden Hypothese von der Tetanie als Epithelkörperchenausfallerscheinung sehen. Um so mehr mußte es zunächst scheinen, daß die postoperativen tetanischen Ausfallserscheinungen der beobachteten Zungenstruma dieser Epithelkörperchentheorie eine Stütze entzögen, als mit dem Stande der entwicklungsgeschichtlichen Forschung der Gedanke unvereinbar war, daß im Zungengrund überhaupt Epithelkörperchen vorkommen.

An sich ist ja die Entfernung eines lebenswichtigen Organes,

als ein wenn auch nicht beabsichtigtes Experiment an Menschen selbst, eine wichtige Erkenntnisquelle der funktionellen Bedeutung; namentlich wenn es sich hierbei um ein Schilddrüsenorgan handelt, das trotz der fast nicht übersehbaren Fülle der anatomischen, klinischen und chemisch-physiologischen Arbeiten einem auch bis heute noch unserer Erkenntnis nicht vollständig erschlossenen Organsystem angehört.

Da es nun aber tatsächlich gelang, bei erneuter Untersuchung des Präparates Epithelkörperchen ausfindig zu machen, erlangte unsere Beobachtung des schon an sich genetisch und klinisch interessanten Krankheitsbildes eine besondere Bedeutung.

Bevor wir auf die Entwicklungsgeschichte des Schilddrüsensystems, speziell der Epithelkörperchen, näher eingehen, wollen wir den beobachteten Fall kurz nach der klinischen Krankengeschichte und den weiteren Beobachtungen darstellen.

Frau M. D., 28 Jahre alt, verheiratet, aus der Umgebung von Rendsburg stammend, suchte am 13. VII. 1909 die Klinik auf. Patientin bemerkte vor 14 Tagen angeblich eine kleine Geschwulst hinten auf der Zunge, die seitdem nicht größer wurde, und außer Atembeschwerden in horizontaler Lage sonst keine Störungen machte. Nachts konnte Patientin keine genügende Luft mehr bekommen, und deshalb suchte sie, die vorher niemals an Luftmangel gelitten, den Arzt auf. Nur lautes Schnarchen beim Schlafen wurde bereits früher vom Ehegatten beobachtet. — Patientin stammt aus gesunder Familie, war selbst immer gesund, besitzt drei gesunde Kinder, die in normalen Geburten zur Welt kamen. Menses vierwöchentlich regelmäßig Mitte des Monats, nicht sehr schmerzhaft, mäßige Blutungen.

Status: Grazil gebaute junge Frau mit geringem Fettpolster. Zähne in schlechtem Zustande, Halsorgan ohne besonderen Befund. Man glaubt mit ziemlicher Sicherheit das Fehlen der Schilddrüse ausschließen zu können, tief im Jugulum scheint ein Schilddrüsenkörper palpabel zu sein.

Lunge ebenso wie Herz zeigen keine Besonderheiten. Auch Abdomen ist ohne klinischen Befund.

Am Zungengrunde in der Gegend des Foramen coecum eine etwas über kirschgroße, prall elastische mit der Unterlage fest verwachsene, von glatter Schleimhaut bekleidete Geschwulst fühlbar, deren Konsistenz nicht überall gleich ist. Der Tumor ist bei vorgestreckter Zunge (Fig. 1) als eine fast walnußgroße Vorwölbung auf dem Zungengrund zu sehen; die Vorwölbung erhebt sich 2 cm über die Zungenoberfläche mit einer leichten Einschnürung an der Basis. An der vorderen Seite des Tumors ist das Foramen coecum sichtbar.

Operation 12. VII. 1909 in Äthernarkose mit hängendem Kopf. Es gelingt, den Finger hinter dem Tumor herumzuführen und hierdurch gleichzeitig eine Kompression auszuüben. Um die Zunge genügend hervorziehen zu können, werden beiderseits seitlich Seidennähte durch die Zunge hindurch gezogen. Mit Mundsperre wird der Mund weit geöffnet und durch kräftigen Zug an der Zungenspitze mit Unterstützung durch gleichzeitig kräftigen Zug an den Fäden wird der vordere Teil des Tumors bis nahe an die Zahnreihe herangezogen. Äthernarkose wird so oberflächlich gehandhabt, daß die Reflexe erhalten bleiben und Patientin auf energischen Anruf etwa herabfließendes Blut ausspeien konnte. Auf diese Weise gelingt es leicht, teils scharf, teils stumpf unter ganz geringer Blutung den Tumor mit geringen Muskelstückchen der Zunge zu exstirpieren. Zur Blutstillung werden tiefe Katgutnähte angelegt. Der Tumor reicht etwa 1 cm in die Zungensubstanz hinein. Sicherheitshalber werden zunächst die Seidenfäden in der Zunge gelassen, um in der ersten Zeit nach der Operation vor Zufällen sicher zu sein. Der Heilungsverlauf ist jedoch ein vollkommen ungestörter, so daß Patientin im besten Zustande als geheilt bereits am 22. VII. entlassen werden kann.

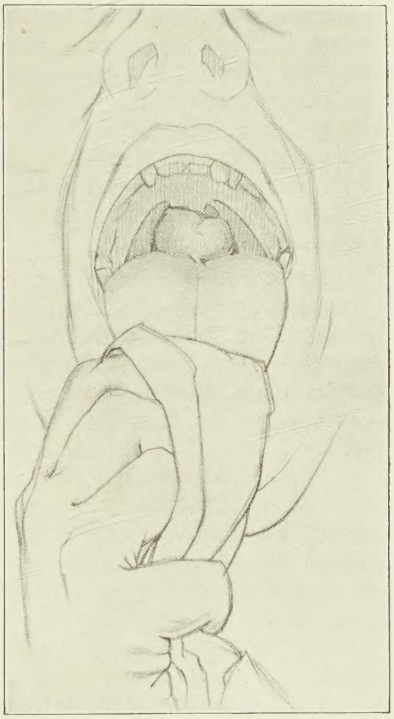

Fig. 1. Von oben gesehen siehe Tumor mit kleiner Vertiefung in der Mitte.

Bei der klinischen Vorstellung vor und nach der Operation wurde von Herrn Prof. Dr. Anschütz auf die Seltenheit des Krankheitsbildes und auf die Komplikationen hingewiesen, welche entstehen können, wenn diese Schilddrüsensubstanz den einzigen Rest der ganzen Drüse darstellen sollte. Nach dem Untersuchungsbefund vor, wie nach dem Verlauf der Operation konnte man sich darüber beruhigen.

II. Aufnahme. Als Patientin nach etwa 8 Wochen (September 1909) zur Untersuchung bestellt wird, bietet sich ein ganz verändertes Bild dar. Schon beim ersten Anblick fallen die langsamen Bewegungen der Patientin auf.

Der Versuch, genauere anamnestische Erhebungen anzustellen, ist mit einigen Schwierigkeiten verknüpft, ihre Angaben werden unzusammenhängend gemacht. Man erfährt jedoch schließlich, daß Patientin, nachdem sie zu Hause noch weitere 2—3 Wochen in ziemlich gutem Allgemeinbefinden zugebracht, plötzlich morgens beim Bettmachen einen Krampf in beiden Händen bekommen habe. Vor diesem Tage war Patientin nur eine gewisse Müdigkeit aufgefallen. Außerdem bemerkte Patientin letzter Zeit morgens bei dem Aufstehen eine starke Schwellung unter den Augen. Nach kurzer Zeit entstand auch eine Schwellung an Arm und Beinen. Patientin gibt an, bis heute etwa 15 Pfund an Gewicht zugenommen zu haben. Weiterhin hat Patientin dauernd an Heiserkeit gelitten. Ein starker Haarausfall, eine große Rauhigkeit und Abschilferung der Haut des Gesichts war außerdem auffällig. Nach der Operation sei 6 Wochen ihre monatliche Blutung fortgeblieben, jetzt bereits jedoch wieder einmal aufgetreten, ohne Besonderheiten zu zeigen.

Status: Die Inspektion der Zunge ergibt gutes Aussehen der Operationsnarbe. Die Kehlkopfuntersuchung zeigt keine Besonderheiten. Der Puls etwas beschleunigt, 100 in der Minute. Die Atmung ruhig. Der zweite Pulmonalton etwas verstärkt. Der Blutdruck, nach Riva-Rocci gemessen, erscheint normal. Keine Augensymptome, kein Tremor an Händen und Zunge. Die Haut des Gesichts, besonders an der Stirn, ist abschilfernd, trocken und rauh. Am Gesicht fällt besonders ein etwas pralles Ödem auf. Unter den Augenlidern leichte sackförmige Wülste. Der Körper erscheint im ganzen etwas dicker gegenüber dem früheren Befunde, so daß die angegebene Gewichtszunahme glaubhaft erscheint. Auch sonstige Veränderungen sind objektiv nachweisbar. Die Stimme ist rauh und trocken. Das Facialis-Phänomen ist positiv. Die rechte Hand zeigt typische Geburtshelferstellung. An der linken Hand ist der Daumen etwas eingezogen; auch hier ist eine auffallende Steifheit der Muskulatur vorhanden. Die Reflexe der Haut der Konjunktiven und des Gaumensegels sind auslösbar. Knie und Achillessehnenreflex sind gesteigert. Die mechanische Erregbarkeit der Muskulatur, mit dem Perkussionshammer ausgelöst, erscheint ebenfalls gesteigert. Die Patientin, die einen etwas anämischen Eindruck macht, zeigt im Ausstrich eines Blutstropfens aus dem Ohrläppchen eine relative Vermehrung der Lymphocyten bei starker Verminderung der roten Blutkörperchen.

Patientin wird durch die Untersuchung ziemlich angestrengt. Da jedoch Patientin zu einem Bleiben in der Anstalt nicht zu bewegen ist, wird nach einer kurzen Pause auch noch eine genaue elektrische Untersuchung vorgenommen. Trotz starker Herabsetzung der Hauptleitung für den elektrischen Strom auf faradische

und galvanische Reizung zeigt die direkte Reizung des N. ulnaris am Handgelenk durch galvanische Ströme eine die Norm nach Stinzing weit überschreitende Reizschwelle. Es gelang, am N. radialis eine Kathodenschließungszuckung bei 0,4 Milliampere rechts und bei 0,6 Milliampere links hervorzurufen. Das Trousseausche Phänomen ist nicht auslösbar (wenigstens durch den Druck, mit der Hand auf die Gefäße und Nerven des Oberarms, kann es nicht ausgelöst werden) weitere Untersuchungen müssen aus angegebenen Gründen unterbleiben.

Patientin wird auf ihren Wunsch nach Hause entlassen und mit ihrem Einverständnis wird der Arzt, der Patientin seinerzeit der Klinik überwiesen, benachrichtigt und um die Durchführung einer Schilddrüsenbehandlung gebeten. Aus nicht bekannten Gründen ist diese Behandlung unterblieben. Bei einer Nachforschung im Juli 1911 wird Patientin, da ein schriftlicher Bericht von ihr nicht zu erhalten ist aufgesucht. Patientin gibt an, damals wochenlang von dem behandelnden Arzt allgemein behandelt worden zu sein; eine spezielle Kur sei nicht durchgeführt worden. Der Zustand der Patientin habe sich immer weiter verschlimmert. Patientin gibt an, sehr schwere Zeiten, besonders im Winter 1909/1910, überstanden zu haben. Es bestand vollkommene Erwerbsunfähigkeit, überhaupt die Möglichkeit, auch die leichteste Arbeit auszuführen, war nicht vorhanden. Selbst die kleinste Verrichtung war Patientin schließlich nicht möglich. Es bestand schwerster Kopfschwindel, der sich auch im Bett nicht besserte. Die Muskulatur am ganzen Körper sei geschwunden. Die Haut nicht nur im Gesicht, sondern auch an den Gliedmaßen sei langsam eingetrocknet; dabei habe eine Schwellung im Gesicht und an den Armen und Beinen bestanden. Ein starker Haarausfall sei eingetreten. Der Krampfzustand an den Händen habe zeitweise dauernd angehalten. Es sei ein Zittern am ganzen Körper eingetreten: auch schwere nervöse und seelische Störungen schienen bestanden zu haben. Außer starken Erregungszuständen habe sie Selbstmordgedanken gehabt. Ihre Monatsblutung war 15 Monate ausgeblieben. Im Dezember 1910 sei ihre Blutung zum erstenmal wieder aufgetreten, 5—6 Tage lang dauernd, darauf erst nach zwei Monaten wieder erschienen. Die letzte Blutung war zur Zeit der Untersuchung, die vorletzte vor zwei Monaten, die Blutung selbst ebenso stark wie früher ohne Schmerzen. Jetzt habe sich ihr Zustand langsam gebessert, so daß augenblicklich (Juni 1911) das Ausgehen der Haare nur noch gering sei, krampfartige Zustände überhaupt nicht mehr vorhanden seien. Es bestände allerdings noch eine ziemliche Steifheit der Muskeln, doch kann Patientin jetzt ihre Hausarbeit verrichten. Auch die Schwindelanfälle seien nur noch selten vorhanden. Einer objektiven Untersuchung gegenüber verhält sich Patientin ziemlich ablehnend. Immerhin kann festgestellt

werden, daß die Zunge in gutem Zustande ist und die Narbe ein glattes Aussehen aufweist. Der Schildknorpel ist gut fühlbar. Der Befund am Halse ist ziemlich der gleiche wie einst, nur ist man jetzt skeptischer als damals und kann sich nicht so sicher vom Vorhandensein der Schilddrüse überzeugen, wie man es früher zu können glaubte. Puls ist kräftig und regelmäßig, nicht beschleunigt. Die in den beiden letzten Jahren bestandene Verstopfung der Patientin ist übrigens auch jetzt noch vorhanden, so daß Patientin dauernd Abführmittel gebrauchen muß.

Der Bericht vom April 1913, der in guter Handschrift von der Patientin selbst geschrieben ist, zeigt, daß die Besserung der Patientin angehalten hat. Das Allgemeinbefinden wird als sehr gut bezeichnet. Allerdings wird angegeben, daß noch mitunter Schwindelanfälle auftreten, daß die Verstopfung immer noch nicht beseitigt sei und außerdem eine feine Handarbeit für die Patientin auch heute noch nicht ausführbar sei.

Ende Mai 1913 wird Patientin in ihrem Hause auf dem Lande aufgesucht und bei der Gartenarbeit angetroffen. Bei der objektiven Untersuchung fiel zunächst der ganz spärliche Haarwuchs am Kopfe auf; zudem bestand eine leichte teigige Schwellung der Haut am Hinterkopfe. Die sichtbare Schleimhaut erschien etwas blaß; die Reflexe der Sehnen und Muskeln sehr lebhaft auslösbar. Zunge in gutem Aussehen, kein Rezidiv nachzuweisen. Die schlechten Zähne sind durch ein künstliches Gebiß ersetzt. Die Trachea ist bis zum Jugulum gut abtastbar. Die Anwesenheit der Schilddrüse kann auch diesmal nicht sichergestellt werden, an der typischen Stelle erscheint diesmal der Befund sogar noch deutlicher negativ zu deuten zu sein als früher. Dagegen ist tief im Jugulum eine weiche Resistenz deutlicher fühlbar. Facialis-Phänomen nicht vorhanden. Patientin ist durchaus freundlich und sieht relativ wohl aus. Muskulatur bedeutend besser entwickelt als vor zwei Jahren. Haut besonders an den Extremitäten noch abschilfernd und trocken. Keine Ödeme mehr vorhanden. Patient gibt an, seit zwei Jahren keine Krämpfe mehr an den Händen gehabt zu haben; bei schlechtem Wetter jedoch sei noch eine „Steifheit" in den Armen vorhanden. Patientin hat ihre Handarbeiten wieder aufgenommen und konnte bereits eine soeben selbst verfertigte Kinderschürze zeigen. Ihre Hauptklage ist der Kopfschwindel, der sie ganz besonders noch immer nicht vollständig arbeitsfähig erscheinen ließe. Als bemerkenswert gibt sie an, daß der Schwindel morgens nach dem Aufstehen nicht vorhanden sei. Außerdem macht die dauernde Verstopfung der Patientin starke Beschwerden. Auch das Fehlen des früheren starken Haarwuchses wird von ihr schmerzlich empfunden. Menses wieder regelmäßig ohne Beschwerden. Außerdem ist Patientin angeblich noch nervös und leicht erregt, namentlich im Vergleich zu ihrem früheren, sehr

ruhigen Wesen. Die Denkfähigkeit und auch die Gedächtniskraft der ziemlich intelligenten Frau scheint nach ihren Angaben nicht mehr so gut wie früher, aber doch bereits wieder zufriedenstellend zu sein.

Beschreibung des Präparats: Der exstirpierte Tumor stellt einen ovoiden Körper von ziemlich fester, wenig elastischer Konsistenz dar, der von einer Kapsel umgeben ist und einen nach unten führenden Stiel aufweist. Sein Längsdurchmesser beträgt 4 cm, der Breitendurchmesser 3 cm, der Höhendurchmesser $2\frac{1}{2}$ cm (cf. Fig. 2). Bei Durchschneiden des Tumors fallen bereits makroskopisch zahlreiche größere und kleinere, mit Kolloid gefüllte cystische Räume auf. Kaum 2 cm unterhalb des unteren Pols des Tumors selbst zeigt sich ein hinten ziemlich versteckt im Bindegewebe liegendes hirsekorngroßes rundlich-ovales, etwa 3 mm dickes und etwa 5 mm langes Körperchen, das schon durch seine goldbraune Färbung auffällt und als Epithelkörperchen angesprochen

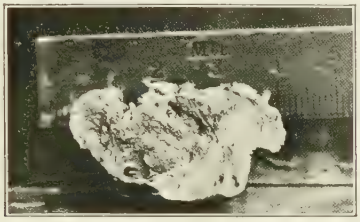

Fig. 2. Durchschnitt durch die exstirpierte Zungenstruma.

werden konnte. Dieser Teil des Präparats sowie der angrenzende Stiel wurden insgesamt eingebettet und in zahlreichen Schnitten mikroskopisch untersucht.

Die genaue mikroskopische Beschreibung der Präparate wurde von Herrn Privatdozenten Dr. Konjetzny wie folgt gegeben.

Der Haupttumor bietet überall ganz das typische Bild einer Struma colloides cystica. Die mit Kolloid gefüllten cystischen Hohlräume sind bald klein, bald relativ groß (Fig. 3). Hier und da finden sich, in diesen cystischen Partien eingelagert, umschriebene knotenförmige Komplexe von dichtliegenden adenomatösen Schläuchen, die meist nur an einzelnen Stellen und in geringer Menge Kolloid enthalten. Zwischen den einzelnen Cysten finden sich vielfach nur schmale Bindegewebssepten, mit kubischem Epithel bekleidet. An einzelnen Stellen sind mehr papilläre Bildungen vorhanden. Das interstitielle Strumagewebe ist im großen und ganzen zellarm. Im Zentrum, mitten im Bereich der cystischen Bildung im Tumor, sind größere Komplexe von zellarmem Bindegewebe zentral teilweise mit Kalk imprägniert. Die cystischen Hohlräume sind durchweg mit

hellbräunlichem Kolloid ausgefüllt, das schon makroskopisch sichtbar ist. Der Tumor zeigt an den Randpartien zum allergrößten Teile eine gute Begrenzung, doch fehlt an einzelnen Stellen nach der Zungenmuskulatur hin eine deutliche Kapsel, vielmehr erstrecken sich hier adenomatöse und cystische mit Kolloid gefüllte Bildungen, die in kontinuierlichem Zusammenhang mit dem Tumor stehen, in die Muskelinterstitien hinein. Die Oberfläche des Tumors ist überall bedeckt mit vielschichtigem Plattenepithel, das dem des Pharynx entspricht (Fig. 2). Zwischen diesem Epithel und der Kapsel findet sich

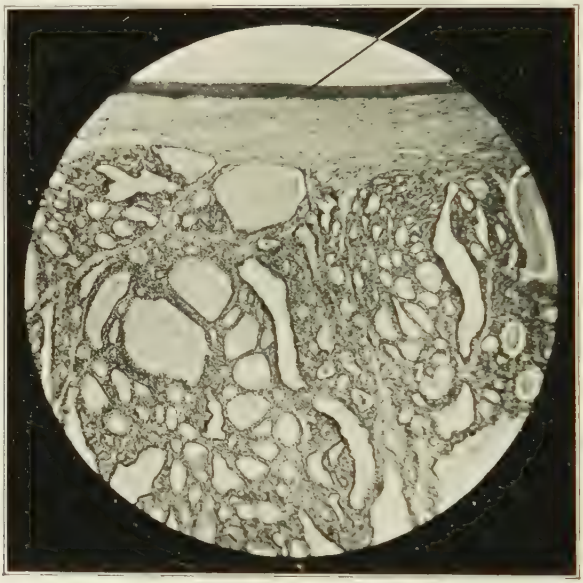

Fig. 3. Schnitt aus dem Haupttumor. E = Zungenepithel.

bald reichlich, bald weniger reichlich Bindegewebe mit größeren und kleineren Schleimdrüsenkomplexen an einigen Stellen. An dem hinteren, am meisten prominenten Teil des Tumors liegt die Epithelbedeckung direkt auf der Kapsel. In dem dem Zungengrunde zugekehrten Stiel des Tumors liegt das schon oben makroskopisch beschriebene Knötchen, das einen von dem Aufbau des Tumors selbst vollkommen verschiedenen Bau zeigt. Dieses Knötchen ist gut begrenzt (cfr. Fig. 3, 4 u. 5) und setzt sich zusammen aus dicht liegenden soliden Epithelsträngen und Nestern von Epithelzellen, zwischen denen ein dichtes Netz von feinen Kapillaren ausgesponnen ist. Nach der Kapsel dieses Epithelzellenkomplexes hin werden die Kapillaren größer. Die einzelnen Epithel-

Fig. 4. Übersicht durch den Stiel der Zungenstruma. (Ein größeres [a] und mehrere kleinere Epithelkörperchen.)

Fig. 5. Epithelkörperchen (Fig. 3a) bei schwacher Vergrößerung.

zellen sind ziemlich groß, polygonal und haben zum allergrößten Teile einen intensiv gefärbten, ziemlich großen Kern. Das Protoplasma der Zellen ist bald dunkel, bald heller. Einzelne Zellgruppen zeichnen sich durch eine sehr starke Eosinfärbung des Zellprotoplasmas aus. Die Kerne dieser Zellen sind meist etwas kleiner als die der übrigen. Hier und da sind Komplexe von großen hellen Zellen mit wabigem Protoplasma vorhanden. Mitten im Tumor finden sich auch größere Fettzellen. Kolloidbildung ist nirgends deutlich vorhanden. Neben dem soeben beschriebenen Körper finden sich noch fünf weitere kleine Zellkomplexe, die mikroskopisch dieselbe Struktur zeigen (Fig. 3). Wenn auch dadurch, daß das Präparat längere Zeit in formalinhaltiger Flüssigkeit aufbewahrt wurde, die Färbung des in den Knötchen vorhandenen Glykogens nicht mehr möglich war, so besteht doch kaum ein Zweifel, daß wir bei diesen Zellkomplexen mikroskopisch die Diagnose Epithelkörperchen stellen müssen.

Um ein Verständnis für die Entstehung der Zungenstruma überhaupt zu bekommen, wollen wir nunmehr in möglichster Kürze eine Übersicht über den heutigen Stand der Entwicklungsgeschichte des Thyroidealsystems geben, bevor wir den speziellen Fall genauer betrachten.

Die Schilddrüse gehört onto- und phylogenetisch zu den ältesten Organen des Menschen, wird sie einerseits schon beim vierwöchentlichen menschlichen Embryo angelegt, so hat sie andererseits zur Hypobronchialrinne der Tunikaten genetische Beziehungen. Schon bei den Amphibien entsteht zwischen der Wurzel der primitiven Zunge und dem Unterkiefer ein Schleimhautfeld, das vorn und seitlich die Zunge umfaßt. Das Epithel dieser Schleimhaut verdickt sich und bildet das Drüsenfeld der Zunge. Zwischen diesem Epithel und der primitiven Zunge entwickelt sich die Schilddrüsenanlage. Bei allen Wirbeltieren entsteht die Anlage bereits vor dem Durchbruch der ersten Kiemenspalte, als Ausstülpung der ventralen Schlundwand zwischen der I. und II. Schlundtasche. Auch beim Menschen hat die Schilddrüse eine nahe Beziehung zur Entwicklung der Zunge. Die Zunge entwickelt sich aus einer vorderen und hinteren Anlage. Die vordere entsteht als unpare Anlage am Mundboden in der Gegend des I. Schlundbogens. Die parige Anlage dort, wo der II. und III. Schlundbogen median hinten zusammenstößt. Die parige Anlage besteht aus zwei Wülsten, die eine tiefe Bucht umgeben, die Stelle des späteren Foramen coecum. Die Wülste rücken schließlich näher zusammen, wobei aus der Bucht ein bläschenförmiges Gebilde die sogenannte Epithelblase hervorgeht. Diese bleibt mit einem Gange mit der Zungenoberfläche in Verbindung. Die Epithelblase zerfällt nun in ein Netzwerk von zylindrischen Epithelbalken. Dieses

Epithelbalkennetzwerk bildet die Follikel der Schilddrüse, die durch embryonales Bindegewebe getrennt sind. Nach Maurer entsteht erst nach der Geburt die Absonderung der kolloidalen Substanz durch die Epithelzelle, wodurch eine Vergrößerung der Follikel herbeigeführt wird. So entsteht die Schilddrüse zunächst als eine verästelte tubulöse Drüse mit einem Ausführungsgange, der am späteren Foramen coecum mündet. Nach Hiß wird beim späteren normalerweise stattfindenden Herabsteigen der Schilddrüse aus dem erwähnten Ausführungsgange ein feiner langgezogener epithelialer Gang, der in der Zungenwurzel in einem Grübchen dem erwähnten Foramen coecum sichtbar bleibt. Mitunter bleibt jedoch ein richtiger Kanal bestehen; führt er vom Foramen coecum nur bis zum Zungenbeinkörper hin, so wird er als Ductus lingualis bezeichnet; führt er von der Schilddrüse nach oben zum Zungenbein, so wird er als Ductus thyroideus bezeichnet. Als solcher bildet er einfach den Processus pyramidalis im Zusammenhang mit der Schilddrüse oder von ihr abgeschnürt die medianen Nebenschilddrüsen, die nicht so selten sind, wie die hier zur Besprechung stehenden vom Ductus lingualis ausgehenden Zungenschilddrüsen. So erklären sich relativ einfach die vielen Formen der Nebenschilddrüsen (die lingualen, hyoidealen, retroclavicularen, sternalen, thorakalen, pharyngealen, trachealen, ösophagealen Formen) mit ihren verschiedenen Ab- und Unterarten.

Bevor wir weiter auf die spezielle Entwicklung der Schilddrüsenanlage eingehen, müssen wir uns noch mit der lateralen Schilddrüsenanlage beschäftigen, da wir bisher nur die mediane erwähnten. Erst seit kurzer Zeit wurde die von Born besonders vertretene Ansicht der gleichberechtigten Anteilnahme der lateralen Anlage an der Schilddrüse fallengelassen. Die laterale Anlage steht genetisch im Zusammenhang mit der von Maurer als postbranchialen Körper bezeichneten, hinter der letzten Schlundtasche gelegenen Ausstülpung. Ungermann wollte gerade bei der Untersuchung seiner Zungenstruma — er konnte nämlich an seinem Präparate wohl das Vorhandensein der lateralen Anlage bei vollkommenem Fehlen der normal entwickelten Schilddrüse jedoch keine Bildung von Schilddrüsengewebe in ihr feststellen — die Beteiligung der lateralen Anlage am Entstehen der Schilddrüse überhaupt in Frage stellen. Auch die Schlußfolgerung, die Ungermann weiterhin zieht, daß die laterale Anlage jedenfalls nur dann Schilddrüsengewebe bildet, wenn sie sich an die mediane Anlage anlegt, ist nicht richtig. Ist nämlich einerseits für den Menschen das Vorkommen der Anlagerung und

Vereinigung der lateralen an die mediane Anlage überhaupt bewiesen, so hat außerdem Schilder 1911 die schon von Erdheim ausgesprochene Ansicht sicher gestellt, daß die laterale Anlage auf alle Fälle Schilddrüsengewebe produzieren kann. Die Beweisführung Schilders stützt sich auf von ihm beschriebene 4 Fälle von Zungenschilddrüsen bei Thyreoaplasie. Bemerkenswert ist fernerhin, daß His einen gemeinsamen Entstehungsort für die laterale und mediane Schilddrüsenanlage im sog. Mesobranchialfeld annimmt. v. Chamisso tritt, gestützt auf die Zungenstruma von Seldowitsch und auf die von ihm beschriebene, bei der überhaupt kein Schilddrüsengewebe außer der Zungenstruma gefunden wurde, für die alte Hissche Lehre ein. Uns scheint jedoch eine wesentliche Stütze für diese Ansicht, abgesehen davon, daß sie von der Mehrzahl der neuen Forscher nicht gebilligt wird, auch das Studium der Zungenstruma nicht zu erbringen. Wie schon erwähnt, hat nämlich Schilder bei seinen 4 Fällen, getrennt von der medianen Anlage der lateralen Anlage, entsprechendes Schilddrüsengewebe gefunden. — Von den übrigen branchiogenen Organen bedarf es an dieser Stelle der für unseren Krankheitsfall wichtigen Epithelkörperchen noch besonderer Erwähnung. Sandström beschrieb 1881 zum ersten Male diese „neue Drüse", A. Cohn beschrieb die „äußeren" und gab ihnen zum ersten Male den Namen Epithelkörper. Touneux und Verdun und nach ihnen Schreiber beschrieben die inneren zusammen mit der seitlichen Schilddrüsenanlage aus dem dorsalen Teil der 4. Kiementasche hervorgehend.

Beim Menschen unterscheidet man obere und untere Epithelkörperchen, sie gehen aus der III. und IV. Kiementasche dorsokranial hervor, an der Stelle, wo ventral die Bildung der Thymus stattfindet. Bei den Säugetieren gehen aus der III. Kiementasche nicht nur Epithelkörperchen, sondern auch Nebenepithelkörperchen hervor (das sogenannte akzessorische Thymoparathyroidealsystem von Pepere). Auch beim Menschen ist nach den neuesten Arbeiten das Vorkommen von vier Epithelkörperchen ziemlich konstant. Ganz selten sind weniger ausgebildet oder vielmehr weniger gefunden worden. Das an der III. Schlundtasche dorsal angelegte Epithelkörperchen III hat seine ursprüngliche Lage an der Abgangsstelle des III. Aortenbogens, während ventral davon die entsprechende Thymusanlage sich bildet. Nach Hamar tritt das Epithelkörperchen III während der Verschiebung der Aorta und der mobil ge-

wordenen Thymus beim Strecken des fötalen Kopfes in die Brusthöhle tiefer und kommt nun nach unten, d. h. kaudalwärts vom Epithelkörperchen IV zu liegen. So würde also die Entwicklung der Epithelkörperchen III und IV beiderseits vor sich gehen und dem ziemlich konstanten Vorkommen der vier Epithelkörperchen beim Menschen entsprechen.

Für unseren Fall, wo es gelang, Epithelkörperchen an der Zungenstruma nachzuweisen, reichte die beschriebene Entstehungsweise nicht aus. Nach Tandler und Getzowa ist nun auch die rudimentäre 5. Kiementasche beim Menschen imstande, die gleichen Derivate anzulegen und anscheinend auch auszubilden wie Kiementasche 3 und 4. So will Getzowa aus der Kiementasche 5 sogar ein Struma postbranchialis herleiten, die mit der von Langhans beschriebenen großzelligen, kleinalveolären Strumaform identisches Aussehen hat. Außerdem haben die im vorigen Jahre erschienenen Arbeiten von O. Grosser, der seine Untersuchung an 9—10 mm großen menschlichen Embryonen machte, ergeben, daß auch eine dorsale, orale Epithelanlage der 2. Schlundtasche als eine lateral und oral sich entwickelnde Epithelkörperchenanlage anzusehen ist. Die Möglichkeit einer zufälligen Weiterentwicklung eines Epithelkörperchens aus diesen Anlagen ist also gegeben und anscheinend durch unseren vorliegenden Fall bewiesen. Zufälligerweise wurde mir von Herrn Privatdozent Dr. Kappis mitten in einer Basedowstruma, die ebenfalls 1909 in der Kgl. Chirurgischen Klinik Kiel operativ entfernt war, ein Epk. entsprechender Zellhaufen demonstriert. Dieser bisher noch nicht veröffentlichte Fall gehört zu dem auch sonst noch in seltenen Fällen beschriebenen Auftreten der Epk. in einer Struma. Bereits Michaud veröffentlichte 6 Fälle von versprengten Epk. mitten im Thyroidealgewebe. Hierzu kommen die 7 von Sophie Getzowa beschriebenen Fälle (einmal beim normal Neugeborenen, viermal bei Erwachsenen mit etrophischen Schilddrüsen, einmal bei vollkommen fehlender Schilddrüse, einmal schließlich bei einem 9 cm großen menschlichen Embryo). Einige wenige Fälle sind auch noch von Schreiber und Müller, ein weiterer von Petersen im Jahre 1907 beschrieben worden. Diese sog. versprengten Epithelkörperchen haben ja in der Säugetierreihe genügende Analoga bei

Maus und Ratte; auch beim Hund finden sich häufig innere Epk. in der Thymus und in der Schilddrüse, ebenso beim Macacus Rhesus in der Mitte des Schilddrüsenorgans. Hierbei ist noch zu erwähnen, daß Erdheim beim Menschen in einem Falle von Thyreoaplasie 8 akzessorische Epk. sah. Die Mannigfaltigkeit der oben beschriebenen Epk.-Anlage erklärt auch beim Menschen zur Genüge dieses Vorkommen in der Schilddrüse, so daß man vielleicht gar nicht, wie es im einzelnen Falle früher geschah, seine Zuflucht zur sekundären Abschnürung symmetrischer, gemeinsamer Anlagen zu nehmen braucht, um in einzelnen Fällen die sog. versprengten Epk. zu erklären.

Die verschiedenen Entstehungsmöglichkeiten der Bildungsanomalien der Schilddrüse haben wir bei den entwicklungsgeschichtlichen Ausführungen kennen gelernt. Wir wollen uns nun mit der Frage der Entstehungsursache der Zungenstruma befassen. Als Ursache werden angegeben die Hemmung des normalen Descensus, die mangelnde Fähigkeit der Schilddrüsenanlage, selbst Schilddrüsengewebe ihrerseits zu produzieren, schließlich die Fähigkeit des Ductus thyreoglossus Schilddrüsengewebe seinerseits zu bilden. Der letztere Fall, daß zwar die normale Schilddrüse vorhanden, aber trotzdem auch der Ductus thyreoglossus die Fähigkeit der Schilddrüsenproduktion besitzt, dürfte den verschiedenen Formen der akzessorischen Schilddrüsen entsprechen, von den uns hier nur die akzessorische Zungenschilddrüse bzw. Zungenstruma interessiert. Eine Hemmung des normalen Descensus dürfte bei den Fällen vorliegen, bei denen das zurzeit einzige funktionstüchtige Schilddrüsengewebe sich in der Zungenstruma darbietet. Selbstverständlich könnte man theoretisch auch die Fälle der vollkommenen Thyreoaplasie hierher rechnen, wenn man annimmt, daß die nicht deszendierte Schilddrüsenanlage bereits kein Schilddrüsengewebe produzieren kann. Es erscheint jedoch die letztere Annahme etwas unwahrscheinlich. Wenn man andererseits bedenkt, wie leicht der mangelnde Descensus zustande kommt, und ein wie wenig abgeschlossenes Organ die Schilddrüse in ihrem Anfangsstadium ist (nach Wölfler wuchern die zylindrischen Epithelstränge in das umliegende Gewebe hinein), so werden die zur Rede stehenden Entwicklungsstörungen leicht verständlich und außerdem die vorher erwähnten

auch in dem mangelnden Descensus ihre Erklärung finden. Nimmt man an, daß die mangelnde Fähigkeit der Schilddrüsenanlage, Schilddrüsengewebe zu produzieren durch eine kaudalwärts fortschreitende Atrophie der normalerweise bestehenden Atrophie des Ductus thyreoglossus entsteht, so würde hieraus die vollkommene Thyreoaplasie sich herleiten, die Pineles fast bei allen Fällen von kongenitalem Myxödem nachgewiesen hat. Daß nun tatsächlich auf diese Weise die Zungenstrumen wahrscheinlich entstehen, das beweisen die Untersuchungen Schilders, der regelmäßig beim kongenitalen Myxödem kleine Tumoren im Zungengrunde mit Schilddrüsengewebe fand. Man könnte also teleologisch das kongenitale Myxödem oder besser die angeborene vollkommene Thyreoaplasie als die tiefste Stufe derselben Kategorie mangelhafter Schilddrüsenanlage auffassen, als deren höchste Stufe die funktionell vikariierende Zungenstruma anzusehen wäre.

Wir wollen nun versuchen, indem wir uns möglichst an die pathologisch-anatomische Untersuchung halten, die einzelnen Fälle unter die ihnen zukommenden Gruppen einzureihen.

Klinischer Abschnitt.

Der letzte kasuistische Beitrag über die Zungenstrumen von Walter (1912) erwähnt bereits 70 Zungenstrumen, ich konnte unter Benutzung der gesamten Literatur auch der laryngologischen und pathologischen im ganzen 95 als echte Zungenstrumen anzusehende Fälle zusammenstellen. Es befinden sich darunter 21 Patienten, die vor der Operation bereits Zeichen der thyroidealen Insuffizienz aufwiesen, außerdem 14 Sektionsfälle. Von ausführlichen pathologisch-anatomischen Arbeiten über Zungenstrumen sind besonders die von Meixner und Ungermann zu erwähnen. Meixner weist darauf hin, daß seine und die Erdheimschen Fälle sowie der Aschoffsche Fall eine auffallende Übereinstimmung im mikroskopischen Bilde zeigen. Der median verlaufende Ductus lingualis teilt sich nämlich bei ihnen in zwei Schenkel, die vollkommen gabelförmig die Hauptmasse umspannen. Es finden sich in diesen Zungenstrumen mikroskopisch mitunter normales Schilddrüsengewebe, mitunter embryonales, mitunter allen Ent-

wicklungsstadien angehörendes Gewebe. Es werden außerdem häufig Epithelbalken und Zellstränge, die offenbar vom Ductus lingualis herstammen, mit Flimmer- und Plattenepithel ausgekleidete Hohlkanäle und schließlich auch kolloid führende Follikel beschrieben. Diese Zungenstrumen sind also zur ersten Gruppe, d. h. zu den Fällen zu rechnen, bei denen nach Ungermann die Entwicklungsenergie auf den Ductus lingualis beschränkt bleibt, eine Energie, die noch verstärkt durch den Reiz der pathologischen Lage eine ganz akzessive Entwicklung hervorruft. Hierzu sind mit Sicherheit auch die 3 Fälle von Schilder zu zählen; außerdem noch weitere 9 Fälle von Zungenstruma mit kongenitalen Myxödemen (v. Chamisso, Kraske, Maurer, Jaques, Leulier, Walter, Austori). Die beiden Fälle von Walter und Austori sind allerdings in dieser Beziehung nicht pathologisch-anatomisch gesichert, jedoch der, wenn auch unsichere Palpationsbefund und die klinische Beobachtung von Symptomen, die auf thyreoideale Hypofunktion hinweisen, berechtigen uns die Fälle hier anzuführen. Auch der interessante Fall von Chamisso, bei dem sich an eine Zungenstrumaoperation bei einer Cretine, die auch sonst Anzeichen des sog. Hypothyreoidismus aufwies, ein akutes Myxödem anschloß, gehört hierher. Chamisso selbst gibt an, daß keine Schilddrüse am Halse der Patientin fühlbar war. Mikroskopisch enthält dieser Zungentumor teilweise embryonales Schilddrüsengewebe, teilweise Follikel, teilweise Cysten und Kolloidbildung. Auch von den Fällen mit postoperativ entstandenem Myxödem bei vorher normal entwickeltem Menschen läßt sich nicht mit Sicherheit sagen, ob sie zu der zur hohen Entwicklung gelangten Struma des Ductus lingualis oder ob sie zur ektopisch liegenden, jedoch funktionell nicht vollwertig vikariierenden Zungenstruma zu rechnen sind. Als Beweis dafür, daß in gewissen Fällen das Ende des Ductus lingualis Schilddrüsengewebe bilden kann, dient der Fall von Selms, der nach der Entfernung einer Halsstruma am Zungengrunde langsam eine Zungenstruma entstehen sah, die also offenbar vikariierend für das exstirpierte Schilddrüsengewebe eintrat. Zur zweiten Gruppe, d. h. zu den Fällen, welche zeigen, daß der Ductus lingualis neben dem an normaler Stelle gebildeten Schilddrüsengewebe auch seinerseits solches zu produzieren vermag, gehört

der erste Fall von Meixner, der deutlich Schilddrüse am Halse palpieren konnte, außerdem eine kastaniengroße Zungenstruma bei einem Mädchen entfernte. A. Galisch konnte bei seiner Patientin bei der Tracheotomie einen normalen Mittellappen feststellen neben der Schilddrüsengewebe enthaltenden walnußgroßen Zungenstruma. Auch Illraith glaubte neben seiner walnußgroßen, normales Schilddrüsengewebe enthaltenden Zungenstruma eine ganz normale Schilddrüse zu fühlen. Gestützt auf pathologisch-anatomische Untersuchung sind nun die Fälle von Schilder und Staelin zu dieser Gruppe zu rechnen. Schilder fand außer seiner kleinen Zungenstruma den Processus pyramidalis am Zungenbein und die laterale Schilddrüsenanlage bei halbseitiger Thyreoaplasie. Staelin stellt bei der Sektion einer 77jähr., früher immer gesunden Frau eine walnußgroße Zungenstruma mit normalem Schilddrüsengewebe und außerdem eine normale Schilddrüse am Halse fest.

Wir kommen nun zur dritten Hauptgruppe, zur wirklich vikariierenden Zungenstruma, d. h. wo das einzige oder doch wenigstens hauptsächlich gebildete Schilddrüsengewebe infolge mangelnden Descensus sich am Zungengrunde bildet. Pathologisch-anatomisch bewiesen ist der Fall von Ungermann.

Es handelte sich bei ihm um einen 30jährigen Mann, der an einer Hüftgelenkentzündung starb und bei dem sich als interessanter Nebenfund eine kastaniengroße, Kolloid enthaltende Zungenstruma vorfand. Zwei Epithelkörperchen wurden damals neben der Trachea, außerdem ebendort zwei kleine graue Knötchen gefunden, die als laterale Schilddrüsenanlage ohne Schilddrüsengewebe gedeutet wurden. Es wurde bei diesem Mann das vollkommene Fehlen der Schilddrüse festgestellt.

Da dieser Fall keine Ausfallserscheinungen aufwies, so hat es sich hier wohl sicherlich um eine funktionell vollwertig vikariierende Zungenstruma gehandelt. Ob wir die Fälle mit postoperativem Myxödem (Reintjes-Goris, Benjamin, Lenzi, Seldowitsch und der unsrige) mit dem mangelnden Descensus in Zusammenhang bringen müssen, lassen wir dahingestellt. M. Berger bezeichnet seine Zungenstruma ebenfalls als ektopische normale Schilddrüse. Jedenfalls stellt unsere Zungenstruma pathologisch-anatomisch eine durch Proliferationsvorgänge verändertes Schilddrüsengewebe dar, das physiologisch die Haupt-

funktion wenn nicht die einzige der Schilddrüse im Organismus zur Zeit der Operation versah. Von den übrigen bisher nicht erwähnten einigen 60 Zungenstrumen wollen wir noch die Fälle besonders hervorheben, bei denen der Chirurg, weil er keine Schilddrüse an der normalen Stelle zu fühlen glaubte, überhaupt von der operativen Entfernung der Zungenstruma Abstand nahm, wie Wikerhauser, oder doch nur die teilweise Exstirpation vornahm, wie Hamilton, Rutgers, Jaques bei seinem zweiten Fall. Die Mehrzahl der sonst beobachteten Fälle scheint zu der Kategorie, bei der sich die Zungenstruma aus dem Ende des Ductus lingualis entwickelte, bei auch noch vorhandenem ausreichenden Schilddrüsengewebe, also dem klinischen Befunde nach zur zweiten Gruppe zu gehören. Wenigstens geben die meisten Autoren an, sich klinisch von dem Vorhandensein der normalen Schilddrüse überzeugt zu haben. Mikroskopisch wird der Hauptwert meistens darauf gelegt, daß überhaupt Schilddrüsengewebe entweder ausgebildetes oder irgendeinem Entwicklungsstadium entsprechendes vorhanden ist.

Bei den Abhandlungen über Zungenstrumen wurde auf die ganz geringe Anzahl männlicher Patienten hingewiesen. Unter den Fällen, durch die ich die vorhandene Statistik vermehrte, befindet sich eine relativ große Anzahl männlicher Patienten, so daß das numerische Mißverhältnis etwas verändert wird. Es sind immerhin jetzt 12 Proz. männliche Träger von Zungenstrumen aufzuführen. Das Vorherrschen der weiblichen gutartigen Strumen ist ja bekannt, man rechnet nur etwa 40 Proz. Männer unter den gewöhnlichen Kropfträgern. Die anatomischen und sonstigen Versuche, das Vorherrschen der Zungenstruma beim Weibe zu erklären, erscheinen nicht begründet. Ein Analogon bietet in der menschlichen Pathologie das Ovarium im zahlenmäßigen Verhältnis seiner Erkrankungen zur Erkrankung der entsprechenden männlichen Organe. Die Bedeutung der Schilddrüsen für die Geschlechtsfunktion des Weibes ist von altersher bekannt. Die Kenntnisse der Wechselbeziehungen zwischen Schilddrüse und Ovarium sind neuerdings vermehrt. Außerdem werden Störungen der Menstruation, des Wochenbettes sowie der Geburt mit Funktionsstörungen der Schilddrüse in Zusammenhang gebracht. An sich gibt ja nun

überhaupt die weibliche Sexualsphäre ein gewisses disponierendes Moment für Erkrankungen des weiblichen Organismus. Demnach erscheint wohl auch das Vorherrschen der weiblichen Patienten unter den Zungenstrumen nicht unnatürlich.

Bezüglich des Sitzes, der Beschaffenheit, der Symptome und der Diagnose der Zungenstruma können wir keine neuen Gesichtspunkte den früheren Abhandlungen hinzufügen; wir wollen deshalb hierüber nur kurz zusammenfassend nach den anderen Autoren berichten. Der Sitz ist ein typischer in der Mittellinie am Foramen coecum auf der Zungenbasis. Die Größe der Geschwulst wird verschieden angegeben, von Kirschgröße bis zur Größe einer kleinen Mannsfaust. Die Konsistenz ist anscheinend wechselnd, je nach Art der Struma; es werden ganz weiche Zungenstrumen beschrieben und harte solide Tumoren. Das Aussehen der Oberfläche entspricht dem Bilde eines mit Schleimhaut überzogenen Tumors, ist allerdings je nach dem Gefäßreichtum von verschiedener, bald blasserer, bald dunklerer Färbung. Der Blutreichtum der Zungenstruma ist häufig groß, was manches Mal durch starke spontane Blutungen aus dem Munde in Erscheinung trat und auf diese Weise zur Verwechslung mit einer Hämoptoë und sogar mit einem Ulcus ventriculi führte. Sehr charakteristisch sind die übrigen Symptome nicht, sie entsprechen auch denen anderer langsam wachsender Geschwülste im Munde. Als eine nur diesem Zungentumor zukommende, wenn auch nicht immer beobachtete Erscheinung ist die wechselnde Größe des Tumors, die unabhängig von äußeren Einflüssen sich zeigte und für die auch sonst keine Ursache angegeben werden konnte. Dieses Symptom ist nicht etwa nur subjektiv von Patienten empfunden, sondern z. B. von Storres (Lancet 1906) in der Klinik bei einem Patienten unabhängig von menstruellen Vorgängen objektiv beobachtet worden. Sprachstörungen sind häufig vorhanden. Schluckbeschwerden, die bis zur Unmöglichkeit der Nahrungsaufnahme führen, werden angegeben. Ganz besonders häufig sind Respirationsbeschwerden, Luftmangel beim Liegen wird häufig angeführt, so daß sogar einmal eine Notoperation in Gestalt einer Zungenstrumaexstirpation ausgeführt werden mußte (Flatau). Eine gewisse Rolle spielt vielleicht, wie bei den Strumen überhaupt, Pubertät und Gravidität. Irgendwie sichere Be-

ziehung zum Lebensalter können wir jedoch nicht anerkennen. Das Vorhandensein einer Zungenstruma wurde sowohl von Kindern störend empfunden, als auch erst im höheren Lebensalter, mitunter auch überhaupt nicht bemerkt.

Differentialdiagnostisch kommen von den gutartigen Neubildungen Polypen in Frage, die als Hyperplasien des präformierten lymphatischen Gewebes sich schon durch den Sitz von der Struma unterscheiden lassen. Die ranulaartigen Cysten und die als Bochdaleksche Schläuche bezeichneten cystischen Gebilde zeigen eben als Cysten meistens eine andere Konsistenz; sie werden außerdem als durchscheinend angegeben. Immerhin ist eine Verwechslung mit ihnen vielleicht noch am leichtesten möglich. Die seltenen Papillome haben eine mehr höckrige und körnige Oberfläche. Fibrome, Fibromyome, Chondrome zeigen eine glatte Oberfläche und namentlich eine gegen die Umgebung scharf abgegrenzte blasse Farbe. Die malignen Geschwülste (Carcinome und das hier noch seltenere Sarkom) sind durch ihr infiltrierendes und schnelles Wachstum, durch Ulceration und Drüsenschwellung charakterisiert. Von den entzündlichen Geschwülsten kommt vielleicht differentialdiagnostisch noch das Zungengumma in Frage, das auch bei Fehlen sonstiger luetischer Symptome auftreten kann. Sollte es zufällig gerade am Foramen coecum lokalisiert sein, so wird wohl meistens ein Erweichungsherd die Diagnose erleichtern. Eine maligne Degeneration der Zungenstruma selbst im höheren Alter wäre denkbar, der von Brentano 1911 veröffentlichte Fall ist nach Angabe des Autors vielleicht so aufzufassen. Wir wissen, daß die Schilddrüse bezüglich metastasierender Bildungen überhaupt nicht nur bezüglich der Metastasen von gutartigen Neoplasmen eine besondere Stellung im Organismus einnimmt. Das traumatische Entstehen eines Schilddrüsentumors an der Stirn einer Frau ist bekannt. Derartige unter dem Namen Zungenkropf veröffentlichte Fälle, die entwicklungsgeschichtlich und pathologisch-anatomisch eine ganz andere Bildung darstellen, haben wir von vornherein von unserer Betrachtung ausgeschlossen. Auch ein Fall von Goris, bei dem eine Frau nach einem Sturze auf das Kinn infolge eines Zungenbisses sich eine rasch wachsende Schilddrüsengeschwulst vorn neben der Spitze der Zunge zuzog, gehört unter jene Fälle.

Wir wenden uns nun zur Behandlung der Zungenstrumen. Nur wenige Zungenstrumen wurden konservativ behandelt. Sehr lehrreich ist, daß unter ihnen ein Fall durch Jodbehandlung eine Verschlimmerung des Allgemeinzustandes durch ein akutes Größerwerden des Tumors bekam. Es ist hier wie bei den sonstigen Strumen der Satz aufzustellen, wenn überhaupt eine Behandlung notwendig ist, dann kommt nur die chirurgische in Betracht. Wir dürfen wohl sagen, daß nur dann der chirurgische Eingriff seinerseits in Betracht kommt, wenn die Patienten wegen Beschwerden von seiten ihres Tumors den Arzt aufsuchen. Die Beschwerden durch Sitz und Größe können, wie schon gesagt, allerdings schließlich so stark werden, daß eine vitale Indikation zur Operation eintritt. Treten die Erscheinungen akut auf, ohne bedrohlich zu erscheinen, so dürfte sich auch dem Chirurgen empfehlen, sich exspektativ zu verhalten, da einzelne Fälle bekannt sind, wo noch spontan eine Rückbildung stattfand. Wenn jedoch die Indikation zum Eingriff, wie auch in unserem Fall, gegeben, dann muß man bedenken, daß vielleicht der Tumor das zurzeit einzige im Körper vorhandene funktionell tätige Schilddrüsengewebe darstellt. Ebenso wie wir glaubten das Vorhandensein der normalen Schilddrüse feststellen zu können, ist es auch anderen gegangen. Wir hatten mit Vorbedacht und sehr genau die Palpation der normalen Schilddrüsengegend vorgenommen, aber wir hatten unser Untersuchungsergebnis in seiner Zuverlässigkeit überschätzt. Wir müssen uns eben sagen, daß der Palpationsbefund in dieser Gegend durchaus unsicher ist. Eine andere Möglichkeit zur Feststellung des Fehlens oder Vorhandenseins der Schilddrüse gibt es leider bisher nicht. Man übernimmt bei dem Palpationsnachweis der normalen Schilddrüse in diesen Fällen eine sehr große Verantwortung, eine größere als man sie sich vor der Operation klar macht. Man lernt aus solchen Fällen jedenfalls viel, und unter diesem Gesichtspunkt müssen wir auch die Operationstechnik einrichten zur Vermeidung schwerer Störungen im Organismus. Bei 9 Proz. der Zungenstrumen meiner Zusammenstellung hat die Operation zu myxödematösen Erscheinungen geführt. Eine besondere Stellung unter den postoperativen Schädigungen nimmt der Fall von Davis (1910) ein, bei dem sich Fieber, Pulsbeschleunigung, Herzklopfen und ödematöse

Schwellung des Gesichts einstellte, um nach 6 Wochen langsam zu verschwinden bis auf das Herzklopfen, das bestehen blieb.

Die angewandte Operationstechnik ist eine mannigfaltige, was ja bei weniger häufigen Krankheitsbildern verständlich ist. Nach unserer Statistik wurden 60 Proz. vom Munde aus ohne Tracheotomie operiert, davon einige nur mit galvanokaustischer Schlinge in Lokalanästhesie. Letztere Operationsmethode kommt wohl nur für kleinere Tumoren in Betracht, hat außerdem zu stärkeren operativen und postoperativen Blutungen geführt, sodann ist unter diesen Fällen der Hauptprozentsatz der Rezidive zu finden. Einige Fälle wurden vom Munde aus mit Tracheotomie ausgeführt. Auch jüngst noch wird die Tracheotomie hierbei empfohlen, schon um ein bequemeres und sicheres Operieren zu erzielen. Einen harmlosen Eingriff stellt sie jedoch nicht dar. Es sind außerdem zur Zungenstrumaexstirpation eine Anzahl größerer Operationen ausgeführt worden.

Zunächst der Kochersche Wangenschnitt, sodann von Goris eine kurvenförmige Wangenschnittführung bis zum Kinn hin nach vorheriger Cricotracheotomie. Ferner die Pharyngotomia mediana transhyoidea mit oder ohne Durchschneidung des Zungenbeins mit oder ohne Tracheotomie. Die temporäre Unterkieferresektion nach Langenbeck mit Tracheotomie und Unterbindung der beiden Art. linguales — um eine Zweimarkstück große Zungenstruma zu entfernen —. Eine Schnittführung vom Unterkiefer bis zum Zungenbein und Enukleationsexstirpation nach Durchtrennung des Mundbodens. Die temporäre Kieferresektion nach Billroth, die Kragenschnittführung von Kiefer zu Kiefer. Schließlich die Pharyngotomia suprahyoidea (nach Czerny, nach Kocher, nach Billroth).

Wir empfehlen und halten für alle diese Fälle die von uns angewandte oben beschriebene Technik der schrittweisen Exstirpation mit sofortiger Naht für ausreichend. Es gestaltet sich der Eingriff auf diese Weise unblutig und sehr einfach. Ein guter Narkotiseur wird die Äthernarkose so beherrschen können, daß die Reflexe der oberen Luftwege erhalten bleiben. Die Tracheotomie, die vorbereitet sein muß, wird sich dann wohl immer vermeiden lassen. Noch ungefährlicher erscheint der Eingriff vielleicht, wenn man ihn in Lokalanästhesie ausführte. Beim heutigen Stande der Technik der Leitungsanästhesie würde man am besten den Nervus lingualis beiderseits in der Nähe der Lin-

gula unterbrechen können, dann die Zunge mit starken Seidenfäden hervorziehen können, um jetzt den Boden des Tumors, der ja im sensiblen Versorgungsgebiet des Glossopharyngeus liegt und also weniger sicher zugänglich ist, lokal oberflächlich und in der Tiefe unter Verwendung von Novokain-Suprarenin anästhetisch machen und auf diese Weise gleichzeitig eine starke Herabsetzung der Blutung erzielen. Eine Totalexstirpation wird wohl zukünftig besser immer vermieden werden müssen. Aber wir werden dann mit Rezidiven rechnen müssen. Aus der Statistik ergibt sich, daß von den vom Munde her operierten Zungenstrumen vier wegen späterer Störungen nochmals operiert werden mußten. Demgegenüber ist aber andererseits zu erwähnen, daß vier Chirurgen (Jaques, Hamilton, Rutgers, Austori) die unvollkommene Exstirpation ausführten, weil sie die normale Schilddrüse nicht fühlen konnten und, soweit bekannt, keine Rezidive erlebten. Von den sonst bei Totalexstirpation bekannten Rezidiven haben sich einige spontan verkleinert, so daß auch diese Patienten beschwerdefrei blieben.

Wir haben uns nun mit dem Krankheitsbilde zu befassen, das sich im Anschluß an die Operation entwickelte. Bereits eingangs wurde auf die postoperativen Ausfallserscheinungen aufmerksam gemacht als eine nach einer Zungenstrumenoperation noch nicht beobachtete. Das Krankheitsbild ist nicht ohne weiteres eindeutig aufzufassen. Wir müssen zum Verständnis der Ausfallserscheinungen uns zuerst mit den als funktionelle Störungen gedeuteten Krankheitsbilder der Schilddrüse und der Epithelkörperchen befassen.

Den Kretinismus können wir nicht zu den Ausfallskrankheiten der Schilddrüse rechnen, da sie sich nach den Arbeiten von Scholz auch pathologisch-anatomisch in wesentlichen Punkten (Haut und Knochen) von der Thyreoaplasie unterscheidet. Das Arbeiten des Organismus ohne Schilddrüse zeigen die durch Autopsie genau untersuchten Fälle von kongenitalem Myxödem und im selben Sinne eben die operative Thyreoaplasie nach Totalexstirpationen der einfachen Strumen. Möbius besonders weist auf den ausgesprochenen Antagonismus dieser Krankheiten, der Cachexia thyreopriva und des Myxödems, gegenüber den als Hyperfunktion gedeuteten Krankheitsbildern, besonders gegenüber deren typischen Vertreter, dem Basedow, hin. Die Annahme des Hyper- und Hypothyreoidismus wird von

Falta im Handbuch der inneren Medizin (1913) noch allein als richtig anerkannt gegenüber dem Dysthyreoidismus, der besonders von chirurgischer Seite gestützt wird. Bei unseren Patienten wurden gleich zuerst zwei ganz verschiedene, nebeneinander herlaufende Krankheitsprozesse angenommen, nämlich die Tetanie und das Myxödem. Eine sichere klinische Trennung der beiden Krankheitsbilder in allen ihren Einzelheiten, die doch einfach erscheinen sollte, wenn man die Cachexia thyreopriva als eine reine thyreoideale Hypofunktion auffassen könnte, stieß auf Schwierigkeiten. Man mußte eben zu dem Schlusse kommen, daß das schematische Festhalten an einem Hypo- und Hyperthyreoidismus, ebenso wie an einem Dysthyreoidismus, wenn man diesen Begriff nicht im weitesten Sinne des Wortes auffassen will, nicht angebracht ist. Der scharfe klinische Gegensatz zwischen Basedow und Myxödem ist selbstverständlich augenfällig. Aber sogar diese beiden Krankheiten haben einzelne Symptome aufzuweisen, die beiden gemeinsam ist. Die Cessatio mensium wird als Folge des Hyperthyreoidismus angegeben, nach Kocher sind 82 Proz. unter diesen Patientinnen oligorrhoisch oder amenorrhoisch. Menorrhagien sollten hingegen bei Athyreosis niemals fehlen. Wie bei unserer Patientin, so findet sich auch bei Durchsicht der veröffentlichten postoperativen Myxödeme eine ganze Anzahl von Fällen mit entgegengesetzten Störungen. Ebenso wie auch Basedow-Kranke mit Dysmenorrhöe und starken menstruellen Blutungen beschrieben werden. Ausfall der Haare, außerdem Brüchigwerden der Nägel, dann die Ödeme der Haut an Gesicht und Extremitäten werden sowohl beim Myxödem als bei Basedow und schließlich auch bei Tetanie beschrieben. Auch dieselben Störungen in Verdauung und Nahrungsaufnahme (Verstopfung und Appetitlosigkeit kommen bei Myxödem und in seltneren Fällen auch bei Basedow vor. Die psychischen Anomalien sind nicht immer streng nach der einen oder anderen Richtung vorhanden. Es sind Myxödemkranke beschrieben worden mit fast normalem psychischen Verhalten, ja mit gewissen geistigen Talenten, andererseits sind ja Formes frustes des Basedow (Basedowoids, Struma basedowicata) bekannt mit nur geringer Abweichung von der Norm. Wichtiger von dem hier erörterten Gesichtspunkte aus sind die Übergänge von Myxödem zum Basedow und umgekehrt vom Basedow zum Myxödem. Falta gibt nun als einziges Kardinalsymptom des Hyperthyreoidismus im strengsten Sinne nur die Tachykardie an. Minnich will das Kropfherz als hypothyreoidistisch aufgefaßt wissen, während jetzt neuerdings auch Krauß der Meinung ist, daß alle thyreogenen Herzstörungen keinen wesentlichen Unterschied zeigen und als hyperthyreoidistische Übergänge zum Basedow aufzufassen sind. Hierbei ist noch zu erwähnen, daß jüngst ein Kropfherz ohne sonstige weitere Symptome mit starkem Haarausfall beschrieben wurde. Zur Erklärung der Umwandlung

des Myxödems in Basedow griff Falta zu einer neuen Hypothese, nämlich einer gleichzeitigen Erkrankung der Hypophyse. Biedel sucht das Übergehen des Basedows in das Myxödem andererseits durch eine gewissermaßen bestehende Überarbeitung und daraus resultierender temporärer Hypofunktion mit daraus hervorgehender späterer auch anatomischer hypofunktioneller Grundlage zu erklären. An dieser Stelle ist unter den durch Zungenkropftotalexstirpation gesetzten postoperativen Störungen ein Fall hervorzuheben, der neben den kürzere Zeit bestehenden Ausfallserscheinungen gerade als einzig bisher andauernd bestehende Schädigung die Tachykardie behielt. Es sollte hier nur auf das Ineinanderübergehen der einzelnen Symptome anscheinend ganz entgegengesetzter Krankheiten hingewiesen werden.

Selbstverständlich kann nichtsdestoweniger kein Zweifel darin bestehen, daß die Ausfallserscheinungen unserer Patienten als postoperatives Myxödem anzusehen sind. Sehen wir, welche Symptome Kocher in seiner grundlegenden Arbeit 1882 für das Myxödem aufstellt, so sind es Müdigkeit, Schwere in den Gliedern, Abnahme der geistigen Regsamkeit, langsames Sprechen, Schwellung am Gesicht (besonders der Lider und der Hände), Dickerwerden des Körpers, Trockenheit und Abschilferung der Haut, Anämie, Schwindel, Kopfschmerzen, so sind das alles Symptome, die unsere Patientin ziemlich ausgesprochen aufwies.

Wir wollen nun weiter sehen, unter Benutzung der neuesten Arbeiten über Tetanie, welche Symptome zu ihrer Diagnose erforderlich sind. Zunächst besteht eine Übererregbarkeit des Nervensystems, charakterisiert durch tonische intermittierende, zumeist die oberen Extremitäten betreffende Krämpfe als deren typisches Charakteristikum die Geburtshelferstellung der Hände angegeben wird. Das Erbsche Phänomen, d. h. die elektrische Übererregbarkeit motorischer Nerven für den galvanischen Strom. Das Chvosteksche Phänomen, d. h. die mechanische Übererregbarkeit der Nerven. Das Trousseausche Phänomen, d. h. das Auslösen von Krämpfen durch Druck auf die Nervenstränge oder die Gefäße des Oberarmes. Das Hoffmannsche Phänomen, d. h. die Übererregbarkeit sensibler Nerven für elektrische und mechanische Reize. Das v. Franke-Hochwartsche Phänomen der Übererregbarkeit der Sinnesnerven. Das Zungenphänomen von Schultze, d. h. Dellenbildung der Zunge beim Beklopfen derselben. Außerdem wird gesteigerte Eiweißeinschmelzung und Störungen

im Eiweißabbau bei Tetanie beschrieben. Bei chronischer Tetanie soll es dann zu trophischen Störungen (der Haare, der Haut, der Nägel) kommen, schließlich eine tetanische Kachexie entstehen können. Vergleichen wir das Gesagte mit unserm anfangs beschriebenen Krankheitsbild, so dürfen wir wohl auch von einer postoperativen Tetanie sprechen. Stoffwechseluntersuchungen konnten leider nicht ausgeführt werden. Das Schultzesche Zungenphänomen war seinerzeit noch nicht bekannt. Das Trousseausche Phänomen, das von Chvostek übrigens nicht als pathognomonisch anerkannt wird, war insofern angedeutet, als die Schmerzhaftigkeit des Kontraktionszustandes an den Händen durch Druck auf den Arm seinerzeit vermehrt wurde. Das Franke-Hochwartsche Phänomen, das mir damals nicht bekannt war, wäre wohl aber auch bei der gleichzeitig bestehenden leichten Stupidität der myxödematösen Patienten nicht nachweisbar gewesen. Jedoch die Geburtshelferstellung der Hände, das Facialisphänomen und das Erbsche Phänomen dürften allein nicht nur zur Diagnose Tetanie ausreichen, sondern ein ganz typisches charakteristisches tetanisches Krankheitsbild anzeigen.

Zurückkommend auf das eben geschilderte scharf umschriebene Krankheitsbild der Tetanie, müssen wir auch hier übrigens wieder eine Einschränkung machen. Franke-Hochwart beschreibt bei Tetanie eine myxödematöse Psyche, Fälle mit entgegengesetzten psychischen Veränderungen sind bekannt. Auf sonstige gemeinsame Krankheitssymptome zwischen Tetanie, Myxödem und Basedow wurde bereits oben hingewiesen. Der Übergang von Basedow zur Tetanie und auch umgekehrt ist beschrieben. Gleich die erste Veröffentlichung Kochers über das postoperative Myxödem enthält einen Fall, bei dem sich nach Monaten an das bestehende Myxödem eine Tetanie anschloß; meistens ist es ja bekanntlich umgekehrt, zuerst eine akute Tetanie, dann das sich langsam entwickelnde Myxödem. Oft sind diese Patienten nach der Operation noch wochenlang arbeitsfähig, um dann mehr oder weniger akut oder subakut zu erkranken. Alles dieses läßt sich eigentlich schwer als einfache Ausfallserscheinung eines einzelnen Organs erklären. Man muß eben annehmen, daß sämtliche Drüsen mit innerer Sekretion für den Organismus ein zusammenhängendes Ganzes bilden, in deren

Zusammenarbeit eine akute Störung nicht gleich akut nachweisbare Krankheitserscheinungen zu machen braucht.

Im Anschluß an die Untersuchungsergebnisse des vorliegenden Falles wollen wir uns in Kürze mit der Entstehungsfrage der Tetanie beschäftigen. In zahlreichen Versuchen an Maus, Ratte, Kaninchen, Ziege, Hund und Affe ist von zahlreichen Untersuchern tierexperimentell bewiesen, daß sich im Anschluß an die Parathyreoidektomie niemals an die Thyreodektomie allein tetanische Zustände anschlossen. Auch beim Menschen liegen zahlreiche Beweise dafür vor, daß die Tetanie nach Strumektomien durch gleichzeitiges Entfernen sämtlicher oder doch eines Teiles der Epithelkörperchen hervorgerufen wurde (Erdheim, Böse, Lanz, Bracker). Haberfeld schuf weitere pathologisch-anatomische Beweise für den Hypoparathyreoidismus beim Menschen. Es liefert außerdem unser Fall eine wichtige Stütze für den Zusammenhang des Entstehens der Tetanie mit der Insuffizienz der Epithelkörperchen, weil der erste Fall einer Zungenstruma, bei dem gleichzeitig mit der Struma Epithelkörperchen entfernt wurden, auch tatsächlich tetanische Zustände bekam, während bei den übrigen hierauf genau untersuchten Trägern von Zungenstrumen (z. B. nach Ungermann, Erdheim) intakte Epithelkörperchen autoptisch gefunden wurden. Auch viele Fälle von Myxödem ohne Tetanie zeigten bei der autoptischen Untersuchung intakte Epithelkörperchen (nach Marek, Penker, Erdheim, Schilder, Getzowa). Von den Gegnern der Epithelkörperchentheorie sind besonders die Veröffentlichungen von Lanz interessant. Er zeigt, daß es ihm in Bern bei seinen Ziegen niemals gelang Tetanie, hingegen häufig Myxödem zu erzeugen, daß es ihm dagegen jetzt in Holland bei seinen Ziegen, und zwar bei 50 Proz. gelang bei derselben Operation mit derselben Technik Tetanie zu erzeugen, dagegen niemals Myxödem. Schon von Haberfeld und Schilder wird darauf hingewiesen, daß die absolute Menge, die beim Kaninchen dazu notwendig ist, Tetanie zu erzeugen, individuell sehr schwankend ist. Längst bekannt ist das Vorherrschen der nicht operativen Tetanie an bestimmten Orten. Bekannt ist ferner, daß gewisse Kliniken, besonders die Wiener, recht häufig postoperative Tetanie sahen. Es wurde das durch die verschiedene Operationstechnik erklärt.

Bei Durchsicht der veröffentlichten Tetanie und Myxödemfälle kann man sich eigentlich davon nicht überzeugen, daß die Art des Operierens oder die Menge des Exstirpierten allein hierfür das ausschlaggebende Moment ist. Auch die Fälle der präoperativen Tetanien bei Kropfträgern auf rein mechanische Momente zurückzuführen, scheint mir im Vergleich mit anderen Fällen nicht einleuchtend. Man stößt auf Fälle, wo der Operateur seine ganze Aufmerksamkeit den Epithelkörperchen zuwandte, auf Fälle, wo der Operateur nach seinen Angaben die Epithelkörperchen sah, sie nicht nur schonte, sondern sich sogar von ihnen fernhielt, und trotzdem Tetanie auftreten sah. Es muß also beim Entstehen der Tetanie noch ein anderer Gesichtspunkt maßgebend sein. Nach dem Gesagten könnte man wohl von einer lokalen und individuellen Disposition sprechen, die einmal hier bei der Schädigung der Epithelkörperchen zur Tetanie führt, ein anderes Mal bei entsprechender Schädigung keine tetanischen Erscheinungen entstehen läßt. Die Epithelkörpercheninsuffizienz stellt eben nur ein auslösendes Moment dar, ähnlich wie wahrscheinlich auch die Insuffizienz der Schilddrüsen nur als auslösendes Moment aufzufassen ist, das eine Störung im harmonischen Zusammenwirken der Drüsen mit innerer Sekretion hervorruft und einmal als Myxödem, das andere Mal als Tetanie in Erscheinung tritt, je nachdem nur die Ausfallserscheinung bzw. Hypofunktion der Schilddrüse hauptsächlich in Erscheinung tritt oder aber unter gewissen Voraussetzungen die Epithelkörpercheninsuffizienz durch Schädigung der Epithelkörperchen zur Erscheinung kommt. Schon eigentlich die Geschichte der Strumektomien weist uns darauf hin, daß gewisse disponierende Momente beim Entstehen der Ausfallserscheinungen in Frage kommen. Reverdin und Kocher (1882) beschrieben die ersten postoperativen Myxödeme und die Lehre von der Cachexia thyropriva bleibt eng mit dem Namen Kochers verknüpft. Auf der anderen Seite war Weiß in Wien (1880) der erste, der tetanische postoperative Störungen beobachtete und beschrieb. v. Czyhlarz weist 1902 darauf hin, daß mehr als die Hälfte der überhaupt veröffentlichten Tetaniefälle auf Wien fiele. 1906 konnte v. Eiselsberg von $4^1/_2$ Proz. Tetaniefällen bei seinen partiellen Strumektomien berichten, trotzdem er ganz besondere Sorgfalt zum Schutze der Epithelkörper-

chen anwandte. Unter den letzten tausend Operationsfällen der Berner Kropfoperationen hingegen ist nicht ein einziger ausgesprochener Tetaniefall. Eine Statistik von Oberst zeigt 0,35 Proz. Tetaniefälle, d. h. unter 2000 Strumektomien 7 Tetanien. Eine Züricher Statistik zeigt 0,57 Proz. Tetaniefälle bei partiellen Resektionen. — Wenn wir uns weiterhin fragen, wie man diese postoperativen Störungen vermeiden kann, so dürfen wir sagen, daß das postoperative Myxödem durch die weitere Ausbildung der chirurgischen Technik fast vollkommen aus der Literatur geschwunden ist. Ebenso geht es auch mit der postoperativen Tetanie. Man wird nicht nur das Mitentfernen der Epithelkörperchen vermeiden müssen, sondern überhaupt Operationsmethoden anwenden, wo schon eine Schädigung mit Wahrscheinlichkeit vermieden werden kann. Die Mikuliczsche Keilresektion und die Kochersche Enukleationsresektion werden als die Operationsmethoden der Wahl hierfür angegeben, für die Zungenstruma hingegen die orale, nur partielle Exstirpation. Sollten dennoch postoperative Störungen einsetzen, so wird nach dem heutigen Stande unserer Erfahrungen sofort eine Schilddrüsen- und Nebenschilddrüsen-Tablettenkur anzuwenden sein, um so den Organismus vor schwereren Schädigungen zu bewahren. Die Transplantationsversuche von Epithelkörperchen zeigen hingegen nur unsichere Erfolge und sind nach den neuesten Versuchen (Landois) überhaupt als zwecklos anzusehen.

Unsere bisherige Betrachtung ergab also, daß wir es in dem vorliegenden Krankheitsfalle mit einer vikariierenden akzessorischen Zungenstruma zu tun hatten, deren Totalexstirpation mit gleichzeitigem Entfernen von Epithelkörperchen das Krankheitsbild der Cachexia thyreopriva und Parathyreopriva auslöste. Auch der weitere Verlauf unseres Krankheitsbildes ist lehrreich. Pat. wurde als geheilt aus der Klinik nach der Operation entlassen und war dann noch eine Reihe von Tagen vollständig gesund. Hierauf entwickelte sich die Tetanie und gleichzeitig langsam der Status myxoedematosus. Ein halbes Jahr nach der Operation bot Patientin das Bild einer ziemlich schweren Kachexie. Zufälligerweise erhielt Patientin keine sachgemäße, d. h. dem Stande der Wissenschaft entsprechende Behandlung, trotzdem besserte sich in Monden und Jahren der Zustand so, daß Patientin jetzt

nach 4 Jahren nur noch einen leichten Status myxoedematosus darbietet.

Man sieht daraus, wie vorsichtig man mit der Beurteilung von Besserungen und Erfolgen einer spezifischen Therapie sein muß. Man sieht ferner auch wieder, wie gewaltige Schutzkräfte der geschädigte Organismus entfaltet, um die Schädigung der Zusammenarbeit des hormonopoetischen Systems der inneren Sekretionsdrüsen auszugleichen. Vielleicht daß irgendwo noch eine Schilddrüsenanlage vorhanden war, die vikariierend sich entwickelte und etwa zurückgebliebene Epithelkörperchen hypertrophisch vikariierende Funktion leisteten, vielleicht daß auch eine Gewöhnung des Organismus im Sinne einer Änderung der Hormone produzierenden Tätigkeit sämtlicher Drüsen mit innerer Sekretion eintritt. Die Beseitigung der Tetanie im Tierversuch durch Entfernung der Nebennieren nach Exstirpation der Schilddrüse und der Epithelkörperchen weisen neben anderen auf diese Möglichkeiten hin. In diesem Zusammenhange sind die Beobachtungen Kochers zu erwähnen, daß die parathyreoprive Tetanie imstande sei, das postoperative Myxödem zu mildern und ebenso umgekehrt, daß durch reine Schilddrüsentherapie die Tetanie gemildert würde. Die selbständige Bedeutung der Epithelkörperchenfunktion einerseits und der Schilddrüse andererseits als lebenswichtige Organe kann hierdurch nicht in Frage gestellt werden, wohl aber weisen auch diese Tatsachen auf die Wichtigkeit des biologischen Zusammenhangs hin, der die einzelnen Drüsen mit innerer Sekretion miteinander verbindet.

Zusammenfassung.

1. In einzelnen Fällen repräsentiert der Zungenkropf das zur Zeit alleinige funktionell tätige Schilddrüsengewebe.
2. Die Totalexstirpation des Zungenkropfes kann zur Cachexia thyreopriva führen.
3. Die embryologisch neuerdings gefundene Epithelkörperchenanlage (Schlundtasche II) kann, was zum ersten Male klinisch gefunden wird, ihrerseits vollwertiges Parathyreoidealgewebe bilden.
4. Das Entstehen der Tetanie als Folge der Epithelkörpercheninsuffizienz wird durch den vorliegenden Fall gestützt.

Literaturverzeichnis.

Im folgenden Literaturverzeichnis kommen nur die nicht aus Referaten benutzten Autoren zur Anführung, ausgenommen die Zungenstrumenfälle, die teilweise nur aus Referaten benutzt werden konnten, und dennoch hier Aufnahme fanden.

1. Aschoff, Über einen Fall von angeborenem Schilddrüsenmangel. Deutsche med. Wochenschr. 1899, Nr. 33.
2. Armeila, Le goître lingual. Thèse de Lyon 1900.
3. Austori, Sui tumori linguale di nat. tireioidea. Klin. Chir., XVIII.
4. Baber, Adenom der Zunge. Brit. med. Journ., p. 921.
5. Backer, J. P., Ein Fall von Zungenkropf. Niederländische Zeitschrift van Geneesk. 1910.
6. Badgerow, Ein Fall von Zungenstruma. Sitzungsbericht 1910.
7. Benjamins, Struma of der Wortel der tong, 1899.
8. — Zieglers Beitr. 1902, 31.
9. Bergeat. Bruns' Beitr., XV. 300 Kropfoperationen.
10. Berger, Goître lingual. Revue de Chir. 1907, Febr.
11. Bernays, The origin of the coecum lingual, by an operation on a rare tumor of the root of the tongue, 1888.
12. Biedel, Die innere Sekretion, 1913.
13. Bircher, Zur Frage der Kropfätiologie. Deutsche med. Wochenschr. 1910, Nr. 37.
14. Bontsch-Osmolowsky, Metastasen bei gutartigen Kröpfen. Diss. Freiburg 1893.
15. Brentano, Struma aberrata linguale. Zentralbl. f. Chir. 1911.
16. Bruns, Zur Frage der Entkropfungskachexie. Bruns' Beitr. 1888.
17. Butlien, De cases of the tongue, 1885.
18. Butlien. Clin. soc. transact. XXIII, 1890, p. 118.
19. Caro, Experimentelle Studien. Mitteilung aus den Grenzgebieten 1907, Bd. 7.
20. Chamisso, v., Die Struma der Zungenwurzel. Bruns' Beitr. 1897, II.
21. Chevalier, Tumeurs linguales solides d'Origine thyroidienne. Thèse de Lille 1902.
22. Cuortis, E. et Gaudier, Un cas de goître linguale. Revue de Laryngol. 1902, p. 417.
23. Chiari, Zwei Fälle von Cystengeschwülsten. Wiener klin. Wochenschrift 1898.
24. Chvostek, Über Tetanie. Wiener klin. Wochenschr.
25. Davis, Thyreolingualcyste der Zunge. Sitzungsbericht 1910.
26. Dieterle, Die Athyreoses. Virchows Arch., Bd. 184.
27. Eiselsberg, v., Die Krankheiten der Schilddrüse. Deutsche Chirurgie.
28. Erdheim, Schilddrüsen-Aplasie, Geschwülste des Ductus thyreoglossus. Zieglers Beitr. 1904, 35.

29. Erdheim, Tetania parathyreopriva. Wiener klin. Wochenschr. 1906.
30. — Grenzgebiete für Chirurgie und Medizin 1906, Bd. 16.
31. Escherich, Zur Kenntnis der Tetanie des Kindesalters. Münchn. med. Wochenschr. 1907.
32. Falta, Eppinger u. Rüdinger, Experimentelle Studien über die Tetanie. Zeitschr. f. klin. Med., Bd. 67.
33. — — — Über die Wechselwirkung der Drüsen mit innerer Sekretion. Zeitschr. f. klin. Med., Bd. 67.
34. Falta u. Kahn, F. R., Klinische Studien über Tetanie, mit besonderer Berücksichtigung des vegetativen Nervensystems.
35. Falta, Mitteilung über die Wechselwirkung der Drüsen mit innerer Sekretion. Wiener Klinik 1909.
36. — Handbuch für innere Medizin 1913.
37. Finder, Ein Fall von Zungenstruma. Zentralbl. f. Larg.
38. Flatau, Ein Fall von Zungenstruma. Sitzugsbericht der Berliner Larg. 1904.
39. Frankel-Hochwart, v., Die Tetanie von Fürth. Die Drüsen mit innerer Sekretion.
40. Feldmann, Ein Fall von Zungenstruma. Revue médical de l'Est 1906, April.
41. Fiori, Struttura di un gozzo tiroideo accessorio. Klin. Chir. 1903, p. 100.
42. Galisch, Struma access. Bassis lingualis, 1894.
43. Gaudier et Chevalier, Tumeur thyroid. de la base de la langue. Soc. belgique d'otorhino laryng. 1902, Juni.
44. Goris, Tumeur thyroid. de la base de la langue. Bull. de l'Academie royal. méd. de Belgique 1902.
45. — Exstirpation d'un goître de la pointe de la langue. 1906.
46. Gigon, Das Myxödem. Basler med. Klinik 1911, Nr. 19.
47. Gellé, E., u. Bertein, P., Deux cas de tumeurs à structure thyroidienne. Bull. de la soc. ant. de Paris 1909.
48. Grosser, O., Über Entwicklung des vorderen Teiles des Kopfdarmes menschlicher Embryonen. Wien 1911.
49. Gulecke, v. Langenbecks Arch., 94, H. 3.
50. Hamilton. Zentralbl. f. Larg. 1900.
51. Harris, J., Akzessorische Zungenstruma. The laryngoscop. 1911, Februar.
52. Hanscel, Seltener Tumor des Zungengrundes. Arch. f. Larg., 14, S. 144.
53. Haberfeld, Epithelkörperchenbefunde. Virchows Arch., Bd. 203.
54. Hertwig. Handbuch der Entwicklungsgeschichte.
55. — Lehrbuch der Entwicklungsgeschichte.
56. Hickmann, Continental tumor of the base of the tongue. Patholog. Transact., 19, p. 160.
57. His, Anatomie der menschlichen Embryonen.

58. Jaques, Deux cas de goîtres lingueux. Revue méd. de l'Est 1906.
59. Illraith, Access. Thyroid. Gland. projectieg. into the moeth. Brit. med. Journ. 1894.
60. Kaufmann. Spezielle pathol. Anatomie 1912.
61. Kocher, A., Die Behandlung des Basedow. Med. Wochenschr. 1910.
62. — Arch. f. klin. Chir., Bd. 920.
63. Kocher. Th., Die Pathologie der Schilddrüse. Kongreß für innere Medizin 1908.
64. — Deutsche Zeitschr. f. Chir. 1882.
65. Kostliky, Über chronische Thyreotoxykosen. Grenzgebiete für Medizin, Bd. 26.
66. Klimpelli, v., Weitere Erfolge und Erfahrungen bei der Behandlung des endem. Kropfes mit Schilddrüsensubstanz. Wiener Klinik 1902.
67. Kissai, Beiträge zur Physiologie der Schilddrüse. Virchows Arch., Bd. 176.
68. Klose, Lampe u. Liesegang, Die Basedowsche Krankheit. Bruns' Beitr. 1912.
69. Kraske, Struma Basedows linguae. Münchner Medizin 1897.
70. Lanz, Cachexia et Tetania thyreopriva. Zeitschr. f. Chir. 1905.
71. Lenzi, Due strume a sede raro. Sperimentale 1905.
72. Leopold u. Reus, A. v., Über die Beziehungen der Epithelkörperchen zum Kalkbestand des Organismus. Wiener Klinik 1908.
73. Langhans. Virchows Arch., Bd. 78.
74. Leuler, Des goîtres de la base de la langue. Thèse de Paris 1909.
75. Livi, Struma tiroid della base di lingua. Policlinico 1910.
76. Lubarsch. Fortbildungskurs für Ärzte 1912.
77. Lüthje. Fortbildungskursus für Ärzte für 1911 und 1912.
78. Lucke. Arch. f. Anat. u. Physiol. 1879.
79. Lympius, Struma accessoria des Zungenbeins. Deutsche Zeitschr. f. Chir. 1897, 64.
80. Maurer. Handbuch der Entwicklungsgeschichte.
81. Matti, Hermann, Studien über Thymus und Schilddrüse. Grenzgebiete der Chirurgie und Medizin 1912.
82. Massei, Il geozzo linguale. Zeitschr. f. Larg. u. Grenzgebiete 1909.
83. Maryjes, Glandule thyroide access. de la base de la langue. Soc. belg. d'ol. 1899.
84. Makins, G. H., Case of lingual goître. Lancet 1906, Dezember.
85. Meixner, Zwei Fälle von Struma der Zungenbasis. Deutsche Zeitschrift f. Chir. 1878.
86. Meurers, Zur Kasuistik der Zungenstruma. Zeitschr. f. Ohrenheilkunde, Bd. 64.
87. Michaud u. Lüthje, Die Lehre von der inneren Sekretion, 1911.
88. Michaud. Virchows Arch. 1906.
89. Mixter, Accessory thyroid of tongue. Massachusetts gen. Hospital, 95.

90. Nakamura, Ein Fall von Zungenstruma. 1911.
91. Narrath, Ein Fall von Zungenstruma. Zentralbl. f. Larg. 1900.
92. Nothnagels Handbuch. Das Myxödem. Die Tetanie.
93. Oberst, 2000 Strumektomien. Bruns' Beitr. 1911.
94. Onodi, Struma access. am Zungengrund. Arch. f. Larg. 1902.
95. Parker, Tubular adenoma of root an Dorsum of tongue. Pathol. Transact. 1881, 32.
96. Pineles, Zur Pathologie der Tetanie, 1906. Deutsches Arch. f. klin. Med., Bd. 85.
97. Petersen, Anatomische Studien über die Gland. parathyroid. der Menschen. Virchows Arch., Bd. 174.
98. Payr, v., u. Eiselsberg, v., Nebenkröpfe. Deutsche Zeitschr. f. Chir. 1906.
99. Powers, Tumor at foramen coecum of tongue. Annales of surgery, 94. Quensel struma access. Basedows Larg. Zentralbl. f. allgem. Pathol. 1905.
100. Reintjes, Thyroide access. de la base de la langue. Soc. de la chirurgie holl. 1898.
101. Rithus, Zur Kasuistik und Therapie der Struma lingualis. Deutsche Zeitschr. f. Chir. 1904, 74.
102. Rutgers, Ein Fall von Zungenstruma. Sitzungsbericht der holl. Gesellschaft für Chirurgie.
103. Rosenberg, Die Geschwulst des Zungengrundes. Deutsche med. Wochenschr. 1892.
104. Rüdiger, v., Neue Methode zur Freilegung der Rachentumoren. Wiener klin. Wochenschr. 1908.
105. Schwarz, D., Liecenicki viestnik. Referat. Ein Fall von Zungenstruma. 1906.
106. Schilder. Virchows Arch., Bd. 203.
107. — Med. Klinik 1910, Bd. 31.
108. Stälin, Zur Kasuistik der akzess. Schilddrüse. 1894. Strauß, Kropfgeschwulstbildung in der Zunge. Med. Klinik 1906.
109. Straßburg, Ein Fall von Zungenstruma. Zentralbl. f. Chir. 1911.
110. Streckeisen, Zur Morphologie der Schilddrüse. Virchows Arch. 1886.
111. Storrs, Die Zungenstruma. Annales of ssurgery 1894.
112. Stuart, W., u. Low, A contribution to the surgery of linguale. Brit. med. Journ. 1909.
113. Spenzer. Sitzung der Larg.-Sektion Royal Soc. of med. 1911.
114. Seldowitsch, Struma access. baseus linguae. Zeitschr. f. Chir., 24.
115. Smith, Access. Thyroid. of the tongue. New York Journ. 1904, p. 818.
116. Schadle. Journ. of Americ. medical 1899, p. 386.
117. Teweles, Struma der Zungenwurzel. Wiener klin. Wochenschr. 1900.
118. Theisen, Case of access. thyroid. Tumor at the base of the tongue.

119. Thissen, Fall von Zungenstruma. Zentralbl. f. Larg. 1902.
120. Treitel, Ein Fall von Zungenstruma. Zentralbl. f. Larg. 1903.
121. Ungermann, Fall von Athyreosis und vikariierender Zungenstruma. Virchows Arch. 1907, 187.
122. Vanselms, Zungenstruma. Monatsschr. f. Ohrenheilkunde 1898.
123. Vallas, Ein Fall von Zungenstruma. Revue de chir. 1900, Mai.
124. Verebely, T. v., Über Tetanie. Wiener klin. Wochenschr. 1910.
125. Walter, Die Zungenstruma. Bruns' Beitr. 1912, Bd. 77.
126. Wahabajaskai, Ein Fall von Zungenstruma. Zentralbl. f. Larg. 900.
127. Warren, Akzess. Zungenstruma. Zentralbl. f. Larg. 1891.
128. Watson, Zungenstruma. Zentralbl. f. Larg. 1899.
129. Wickerhauser, Ein Fall von Zungenstruma. Liecniecki viestnik, Referat 1906.
130. Wilms, Experimentelle Erzeugung und Ursache des Kropfes. Deutsche med. Wochenschr. 1910.
131. Winslow, Access. thyr. tumor at the base of the tongue. The New York med. Journ. 1904.
132. Wolf, Ein Fall von akzess. Schilddrüse. Arch. f. klin. Chir. 1899.
133. Yanase, Über Epithelkörperchenbefunde bei galvanischer Übererregbarkeit des Nervensystems der Kinder. Jahrbuch der Kinderheilkunde, Bd. 17.

Lebenslauf.

Geboren wurde ich am 21. April 1882, mosaischer Konfession, als Sohn des Kaufmanns Julius Asch in Posen. Ich besuchte das Kgl. Friedrich-Wilhelm-Gymnasium in Posen, das ich mit dem Reifezeugnis verließ. Ich widmete mich dem Studium der Medizin in Berlin, Heidelberg und Kiel während zwölf Semestern. Das Staatsexamen bestand ich in Kiel im Wintersemester 1908. Meine weitere medizinische Ausbildung als Arzt erhielt ich in der Kgl. Chirurgischen Universitätsklinik in Kiel, in der Medizinischen Klinik der städtischen Krankenanstalten in Essen/Ruhr, wo ich zuletzt als I. Assistenzarzt tätig war, außerdem an der Knappschafts-Ohrenklinik in Kattowitz, sodann an der Provinzial-Hebammenlehranstalt und Frauenklinik in Oppeln und schließlich in halbjähriger Landpraxis in Bordesholm.

Druck von August Pries in Leipzig.